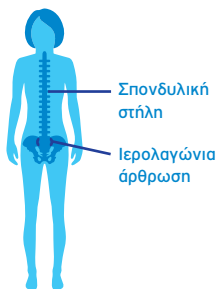


Αξονική Σπονδυλαρθρίτιδα (axSpA)

Η axSpA είναι μία χρόνια φλεγμονώδης νόσος που προσβάλλει κατά κύριο λόγο τη σπονδυλική στήλη και τις ιερολαγόνιες αρθρώσεις¹⁻⁴



Έναρξη και διάγνωση

Προσβάλλει νέους ανθρώπους με μέση ηλικία έναρξης συμπτωμάτων τα μέσα της δεκαετίας των 20 ετών.

Κατά μέσο όρο παρατηρείται καθυστέρηση⁵

8.5 έτη μέχρι τη διάγνωση⁶

Φάσμα της νόσου²⁻⁴

(χωρίς δομικές βλάβες)

axSpA

(με δομικές βλάβες)

Μη ακτινογραφικά επιβεβαιωμένη axSpA

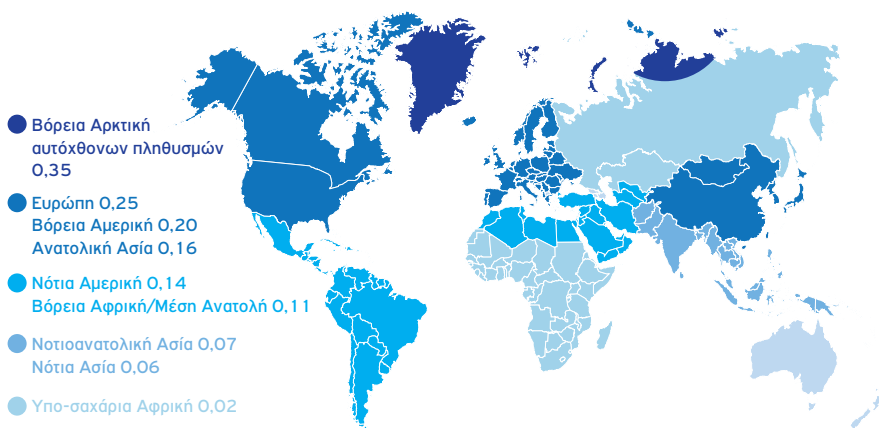
χωρίς σαφή ευρήματα ιερολαγονίτιδας στην ακτινογραφία. Πιθανώς υπάρχουν στοιχεία φλεγμονής της ιερολαγονίας άρθρωσης στη μαγνητική τομογραφία

Περίπου 10-12% αναπτύσσουν σαφή ακτινογραφικά ευρήματα ιερολαγονίτιδας εντός 2 ετών

Αγκυλοποιητική σπονδυλίτιδα (AS)

Σαφής ιερολαγονίτιδα στην ακτινογραφία

Επιπολασμός παγκοσμίως (%) της AS⁷

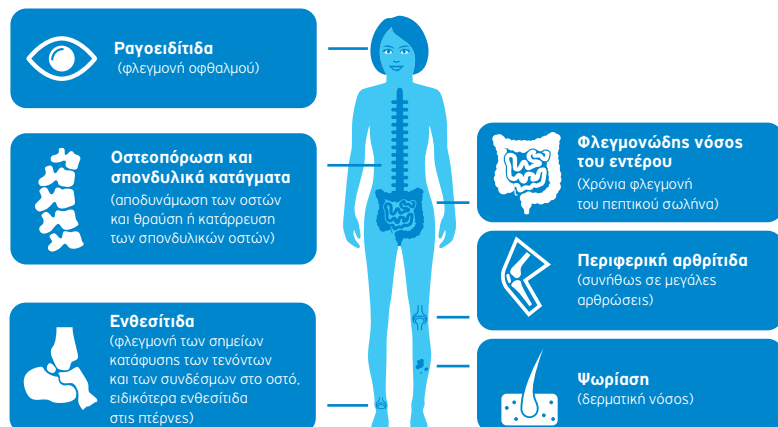


Επιπολασμός

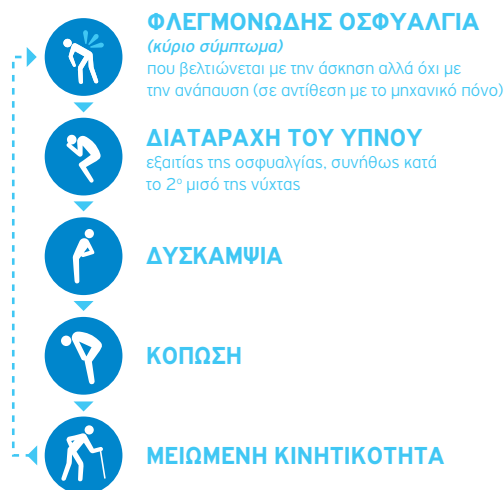Υπολογίζεται ότι ο επιπολασμός της axSpA σε ενήλικες

18 έως 44 ετών είναι 0.70%^{*,8}

Οι ασθενείς μπορεί να παρουσιάσουν επιπλέον διάφορες εκδηλώσεις που σχετίζονται με την ασθένεια^{9,10}



Συμπτώματα^{2,11-13}



References:

1. van der Heijde D, et al. *Ann Rheum Dis*. 2017; pii: annrheumdis-2016-210770
2. Rudwaleit M, et al. *Arthritis Rheum*. 2005;52:1000-8
3. Sieper J, van der Heijde D. *Arth Rheum*. 2013;65:543-51
4. Poddubnyy D, et al. *Ann Rheum Dis*. 2011;70:1369-74
5. Sieper J, Rudwaleit M. *Ann Rheum Dis*. 2005;64:659-63
6. Sykes MP, et al. *Rheumatology* 2015;54:2283-4
7. Stolwijk C, et al. *Arthritis Care Res*. 2016;68:1320-31
8. Strand V, et al. *Arthritis Care Res*. 2013;65:1299-306
9. de Winter JJ, et al. *Arthritis Res Ther*. 2016;18:196
10. Davey-Ranasinghe N, Deodhar A. *Curr Opin Rheumatol*. 2013;25:509-16
11. Rudwaleit M, et al. *Arthritis Rheum*. 2006;54:569-78
12. Dougados M, et al. *Clin Exp Rheumatol*. 2017;35:209-13
13. Leverment S, et al. *Rheumatol Int*. 2017;37:257-71

* Based on a study conducted in the United States.



ucb Inspired by patients. Driven by science.